医科学コラム　No.52　（2022 年 11 月）

足関節捻挫・靭帯損傷の診断と治療

1.　足関節捻挫とは？

足関節捻挫の多くは、10～20 歳代前半のスポーツ選手に発生します。また、サッカーで発生する外傷の 3 割以上を占めると言われており、サッカー選手にとっては身近な外傷として知られています。

足関節捻挫のほとんどが、ジャンプの着地や切り返し動作時に足関節が“内返し”（図 1）することで起こる足関節外側靭帯損傷です。今回は足関節外側靭帯損傷をメインにお話しします。

図 1. 足関節の内返し損傷（https://miraie-hf.com/）

2.　足関節外側靭帯の解剖

足関節外側靭帯は、前距腓靭帯、踵腓靭帯、後距腓靭帯の 3 つで構成されます（図 2）。

足関節外側靭帯損傷のうち 80%以上が、前距腓靭帯の単独損傷と言われています。他は前距腓靭帯と踵腓靭帯の合併損傷であり、踵腓靭帯の単独損傷や後距腓靭帯損傷は稀であるために、足関節外側靭帯損傷では前距腓靭帯が非常に重要となってきます。

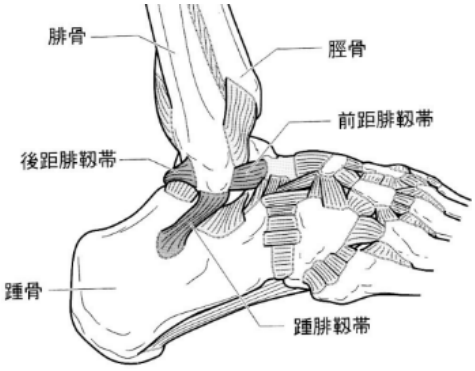

図 2. 足関節外側靭帯の解剖（関節外科 vol.33 2014）

3.　足関節外側靭帯の診断

診断に関して、まず怪我した状況を詳細に聴取し、触診によって痛い部位を確認して損傷した靭帯の同定を行います。骨折を合併している可能性もあるため、レントゲンによる画像検査も同時に行います。レントゲンのみでは靭帯の評価は難しく、MRI が有用とされていますが、病院の都合ですぐに撮像できない、また費用が高額であるといった問題点があります。

最近では超音波（エコー）によって、簡便に診断できるようになりました。超音波診断装置も日々進化しており、より鮮明に靭帯を評価できるようになっています（図 3）。

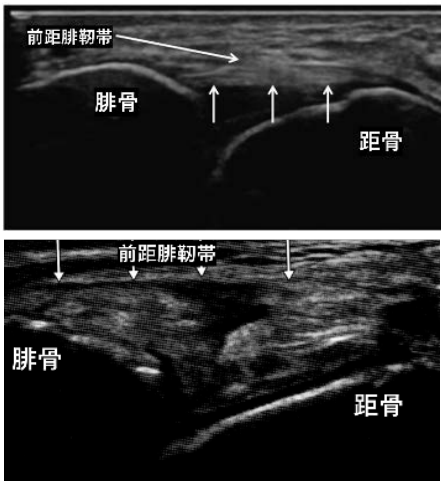

図 3.（上）正常な前距腓靭帯。靭帯の線維組織を確認できます。（下）損傷した前距腓靭帯。靭帯全体が腫れ、線維組織が破綻しています。（関節外科 vol.33 2014）

4.　足関節外側靭帯損傷の治療

治療法に関して、まだ一定の見解が得られていないのが現状です。軽症例に関しては、ギプスによる固定や装具療法が基本的に選択され、スポーツ復帰は 1～2 週間程度とされています。中等度の場合も保存療法が第 1 選択となりますが、足関節の安定性の獲得には、4 週～3 か月かかると言われており、スポーツ復帰は慎重に考えないといけません。重度の場合（靭帯の完全断裂）や軟骨損傷を伴う場合、スポーツ活動に支障をきたす場合には手術療法が選択されます。手術方法は多岐にわたっており、施設によって手術方法は異なってきます。治療方針に関して、主治医のドクターと慎重に話し合い、決めていく必要があります。

5.　最後に

足関節外側靭帯損傷は再発しやすく、損傷後のリハビリテーションや予防が非常に重要となってきます。次号で足関節捻挫のリハビリテーションが話題となりますので、参考にしてください。

青森県サッカー協会医学委員
熊原　遼太郎（青森労災病院整形外科）